

(科) (研) (简) (报)

寄生于熊猴的一种三日型疟原虫

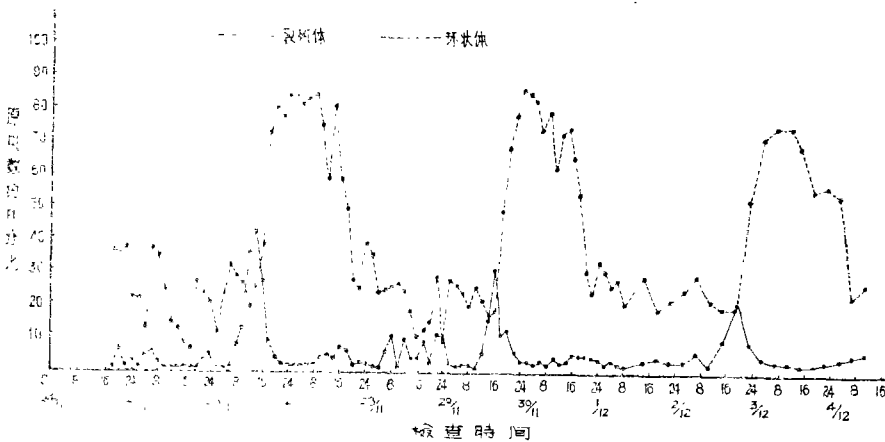
江静波 梁东升 鄺超源 周洁娴 李爱媛

(中山大学生物系) (广东省卫生防疫站) (广西中医学院)

1975年5月,广州动物园赠给我们一只熊猴(*Macaca assamensis*)的婴猴,该猴据说购自广西。同年8月,我们将这只婴猴带到广西百色地区作血传恶性疟原虫的试验。切脾之后半个月,曾静注接种一恶性疟原虫患者的鲜血,次日在它的血中查出一种与三日疟原虫颇相似的疟原虫。追查接种前的血片标本,发现在切脾后和接种前该虫已出现,可见它本来就寄生于熊猴。

我们用静注接种的方法,使该虫在猕猴中反复传代,发现在切了脾的猕猴中可大量繁殖,红细胞的受寄生率最高可达90%以上。有4只猕猴在原虫寄生率 达到高峰时死去,存活的则变为慢性感染,而原虫在猴体可持续出现一年以上。

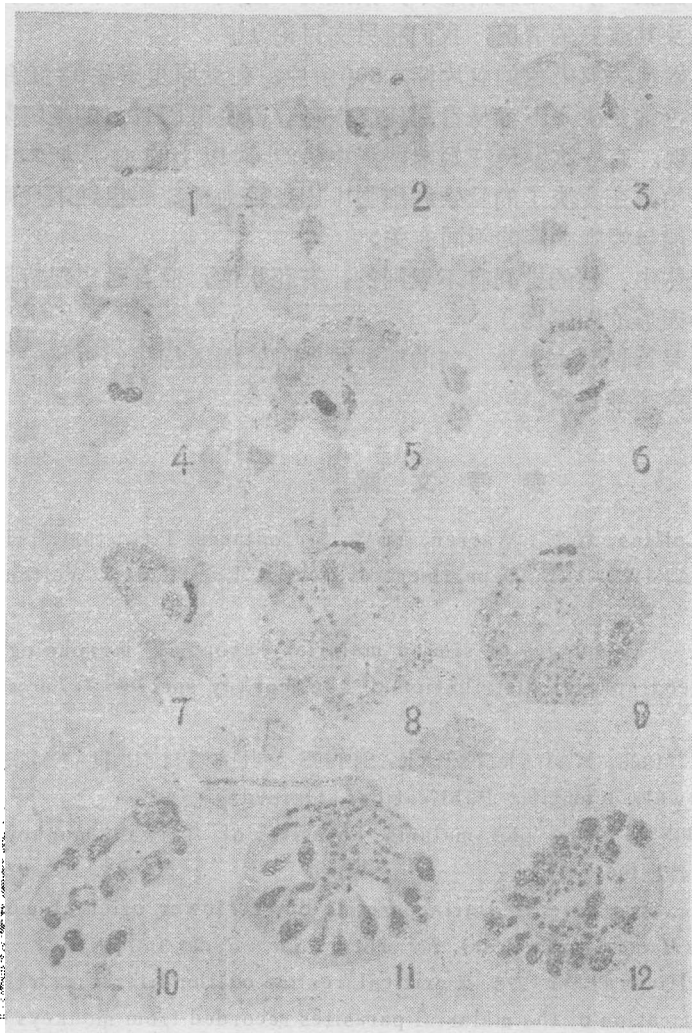
为了定种,我们首先致力于该虫红内期繁殖周期的研究。在同年11月至12月期间,我们对两只感染的猕猴,在8天期间进行不间断的2小时一次的血检。每次制血片两张,计算原虫中裂殖体和环状体占原虫总数的百分比,发现原虫的红细胞内无性周期为72小时,因此确定是三日型的猴疟原虫。其中一只猴的疟原虫红内期繁殖周期如下曲线图所示:



原虫红内期繁殖周期

中山大学生物系陈淑群参与实验工作。

原虫的形态和文献所记载的猪尾猴疟原虫〔*Plasmodium inui* (Halberstadter and von Prowazek, 1907)〕最为近似。猪尾猴疟原虫分布甚广，在我国的台湾猴 (*Macaca cyclopis*) 中亦有报道 (谢献臣, 1960)⁽⁴⁾。此虫常与食蟹猴疟原虫 (*Plasmodium cynomolgi*) 等混合感染，因此早期的形态描述颇为混乱。后来经 Sinton 和 Mulligan (1933)⁽⁵⁾、Sinton (1934)⁽⁶⁾ 的详细研究，才从无性周期和原虫形态方面清楚地区别出来。其后又有 Eyles (1963)⁽²⁾、Garnham (1966)⁽³⁾ 和 Coatney 等 (1971)⁽¹⁾ 对原虫的生活史各期予以详尽的描述。我们在熊猴体内检出者，其红内期原虫形态基本上和猪尾猴疟原虫相同，但我们仔细研究的结果，也有某些特异之点，现分述如下：



原虫红内期形态
 1—2. 环状体；
 3—5. 滋养体；
 6—7. 发育中的配子母体；
 8. 雌性配子母体；
 9. 雄性配子母体；
 10—12. 裂殖体。

(1) 环状体和滋养体,除了常见的小的副染色质粒(accessory chromatin dot) (图版1、2、3)外,其染色质团(chromatin masses)有时亦分大小相似的两个,这两个染色质团有时着色相同,有时差异很大,一个为鲜红色,一个为紫黑色。在滋养体期,两个着色不同的核常并列(图版4、5);在未成熟的配子母体(图版6、7),则鲜红色的核常位于中央或中央偏侧的地方,而紫黑色的核则常位于鲜红核的外侧虫体边沿的地方。至雌雄配子母体成熟时,这两个核仍有同时存在的情形(图版8、9),在这种情况下,鲜红的显然是主要的核,而紫黑的,则位于虫体边沿处,似有退化的迹象。此时我们把鲜红的称为主核(principle nucleus),紫黑的称为副核(accessory nucleus)。在裂殖体中,核的颜色有时完全相同,有时也可分成鲜红和紫黑色两种(图版10),在此情形下,紫黑的一般只1至4个,而大多为鲜红的(这两种核的出现及其演变的情况,我们将另文讨论)。

(2) 我们观察了用姬姆萨液染色的血片标本800余片,在受原虫寄生的红细胞中(一般略有增大,颜色常变淡)不容易看到任何点彩。曾使用PH7.4的姬姆萨液,也看不到点彩的出现。有一次发现在姬姆萨液中染2小时以上的血片标本中,看到从后期的环状体开始,在变淡了的受染红细胞中出现较为稀疏的粗细不规则的淡色点彩,这种情形可能与姬姆萨液的不同有关。

(3) 在成熟的裂殖体中,核的排列有不规则的,有花状的,但有时出现特异的扇状(图版11),或半圆形(图版12)。

以上的特异之点,是否说明本虫是一新的亚种或新种?尚须待我们对它的红外期和蚊体期进一步的研究才能肯定。

参 考 文 献

- (1) Coatney, G.R., Collins, W.E., Warren, McW. & Contacos, P.G., 1971. THE PRIMATE MALARIAS. U.S. Department of Health, Education & Welfare. Washington.
- (2) Eyles, D.E., 1963. The species of simian malaria: Taxonomy, morphology, life cycle, and geographical distribution of the monkey species. *J. Parasit.* 49:866-887.
- (3) Garnham, P.C.C., 1966. MALARIA PARASITES AND OTHER HAEMOSPORIDIA. Blackwell Scientific Publications, Oxford.
- (4) Hsieh H.C. (谢猷臣), 1960., The malaria Parasites of Taiwan monkeys. *F rmosan Sci.*, 14:477-490.
- (5) Sinton, J.A., 1934. A quartan malaria parasite of the lower oriental monkey, *Silenus irus* (*Macacus cynomolgus*). *Rec. Malar. Surv. India* 4:379-410,
- (6) Sinton A.J. & Mulligan H.W., 1933. A critical review of the literature relating to the identification of the malarial parasites recorded from monkeys of the families ies Cercopithecidae and colobidae. *Rec. Malar. Surv. India* 3:381-444