

·研究简报·

广西省水牛三种主要艾美球虫的描述和讨论

徐利生 汪爱君 李一周*

(生物学系)

牛球虫是主要影响犊牛的寄生原虫,美国曾把它列为牛的第三个最重要寄生虫病。我国对水牛球虫病的诊疗,李明忠等作过简单报导^(1,2),本文主要详尽描述和讨论了巴氏艾美球虫、亚球形艾美球虫和椭圆艾美球虫的形态特征。

1. 材料和方法

由牛直肠粪便收集卵囊,加0.6%生理盐水稀释,搅成糊状,沉淀物用生理盐水再稀释,金属筛过滤,取滤液离心,洗涤、离心,留沉淀物作培养用。

培养皿底垫以棉花滤纸,用2.5%重铬酸钾液浸透,把沉淀物涂布于滤纸上,置26℃—31℃,培养过程中滴加重铬酸钾液,以保湿润。

以漂浮法集卵。于显微镜下观察卵囊形态,每种球虫量30个含孢子卵囊,并进行显微照像。以血球计数板进行粪便卵囊计数。

2. 结果

对广西水牛犊感染率较高的主要有三种球虫:即巴氏艾美球虫、亚球形艾美球虫和椭圆艾美球虫。在我们所检查两个单位的59头18—96龄犊牛中的总艾美球虫感染率分别为81%和63%,上述三种主要种感染率均在19%以上;其中巴氏艾美球虫不仅感染率高达59.2%,且每克粪便卵囊数可达250000或870000个;每克粪便的椭圆艾美球虫卵囊数为74000个。现分述如下。

(1)巴氏艾美球虫 *Eimeria bareillyi* Gill, Chhabra and Lall, 1963(图1、2)

卵囊为典型的梨形,大端圆球形,小端微突或钝截形,两端间的颈部有较明显的微向内弯的缢缩。小端具明显的胚孔,宽约5—5.5微米,孢子化后的卵囊胚孔不凹陷。卵囊大小为25—35×20—25微米,平均为29×21微米。卵囊壁平滑,为均质,呈浅黄褐色,卵囊壁为单层,厚1.2微米。胚孔下常有余体,常由密集成堆的十来个颗粒组成,无固定形状。无极粒。孢子呈宽卵圆形,一端稍窄,大小为16.8×8微米,具不大的史氏体,位于孢子的小端。其中央有孢子余体,由6—10个颗粒组成,呈球形块或散开。子孢子具一个大反光体,直径约5—5.5微米;子孢子一般有1—2个比大反光体小得多的反光体,位于子孢子近中央处,直径为2—3微米。在室温26—30℃条件下,于重铬酸钾

本文1985年4月收到。

●广西柳州地区畜牧所,

承卢力心绘图和拍照片。

中的孢子化时间为4—5天。

巴氏艾美球虫在广西水牛中的发现是中国的首次记录。

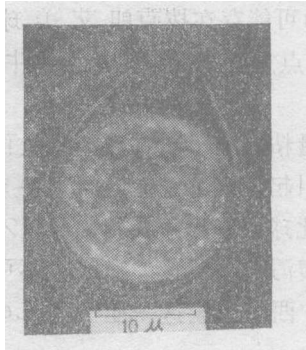


图1 巴氏艾美球虫(*E. bareillyi*)的卵囊

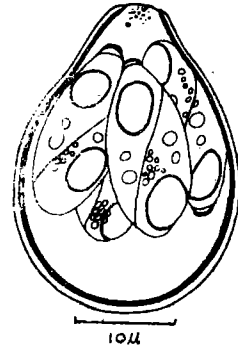


图2 巴氏艾美球虫孢子形成后的卵囊

(2) 亚球形艾美球虫 *E. subspherica* Christensen, 1941 (图3)

卵囊为球形或亚球形, 大小为 $10.0—14.5 \times 10.0—13.7$ 微米, 平均 13.9×12.5 微米。卵囊壁平滑, 淡黄绿色。囊壁单层, 约 $0.45—0.56$ 微米厚。无胚孔。无卵囊余体和极粒。孢子长卵圆形, 两端均圆形, 史氏体一端稍窄。孢子具颇平直的侧缘; 具小史氏体。孢子余体可见, 由4—9个排列不紧密的颗粒组成, 多位于孢子的中部。孢子 $8.0—9.5 \times 2.8—4.5$ 微米, 平均为 8.6×3.4 微米。子孢子的大端可见反光体, 而另一端稍窄。在 $30—32^{\circ}\text{C}$ 下培养, 孢子化时间为3天。

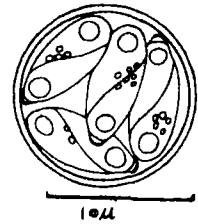


图3 亚球形艾美球虫(*E. subspherica*)孢子形成后的卵囊

亚球形艾美球虫不同于邱氏艾美球虫的主要鉴别特征

是: 卵囊和孢子更为细小, 卵囊壁更薄, 呈淡黄绿色, 孢子化时间要长。

(3) 椭圆艾美球虫 *E. ellipsoidalis* Becker and Frye, 1929(图4)

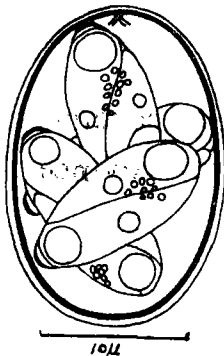


图4 椭圆艾美球虫(*E. ellipsoidalis*)孢子形成后的卵囊

卵囊椭圆形至极近似的卵圆形, 一端大于另一端。囊壁平滑, 无色或浅黄色, 囊壁厚约 0.84 微米, 壁为单层, 壁内有衬里的膜, 此膜在大端及两侧缘较宽, 而至小端变薄, 并常在小端呈皱纹状。胚孔缺。卵囊为 $21—26 \times 14—18$ 微米, 平均为 22×15 微米。卵囊余体缺, 一般无极粒。孢子长卵圆形, 一端比另一端微宽, 小端有一不明显的史氏体, 孢子两侧缘近乎平直, 孢子 $13—14.4 \times 5—6.4$ 微米, 平均为 13.6×6 微米。孢子余体明显, 位置不甚固定, 约由10来个颗粒组成, 形状不规则, 排列不紧密。子孢子细长, 一端稍小, 而另一端钝圆。子孢子有两个反光体, 大的位于大端, 另一反光体小得多, 于近于孢子的中部。在重铬酸钾中培养, 温度 $27—30^{\circ}\text{C}$, 孢子化时间为3天。

3. 讨论

1. 有报导广西水牛中发现拔克朗艾美球虫⁽²⁾。巴氏艾美球虫与拔克朗艾美球虫卵

囊同为梨形^[3]，若仅从外形和长宽之比是难以区别的(图1,2)。因此，以卵囊形态区别其特征应主要看卵囊的大小及囊壁的麻点和放射条纹的有无。

2. Patnaik 和 Bhatia等^[3]曾提及在水牛中可能存在拨克朗艾美球虫，但后来 Levine等否定了他们的看法^[3]。我们从宿主这一点上进一步肯定广西水牛是感染巴氏艾美球虫而不是拨克朗艾美球虫。

3. 我们认为广西水牛犊拉带恶臭稀便并夹大量粘液和小量鲜血的症状可能由巴氏艾美球虫引起。其症状，不可能由亚球形艾美球虫引起，因为它在健康小牛粪便中亦可见^[4]，但从不大量地出现。我们的检查也表明，此球虫卵囊于粪便中数量不多，且多为合并感染，若单独感染亦不出现临床症状或只是腹泻^[3,4]。这一症状也不可能由椭圆艾美球虫引起，因为它的致病性为不带血的腹泻。广西水牛犊这一症状与 Levine 等评述的巴氏艾美球虫引起的症状很似。

4. 关于 *E. zürni* 的种名订正问题。目前对这一种名的拼写计有 *E. zurni*、*E. zürni*、*E. zurnii*、*E. zurnii* 和 *E. zuerni* 等五种之多。

Hammond等^[5]转引 Levine等(1967)的意见，认为正确种名应是 *E. zuernii*，我们认为这一拼写是正确的，是符合命名法规的^[6]。若以 *zürni* 构成这一种名，并没有保证字母的转译和拉丁化，因 *zürni* 仍是德文字，应将其中 *ü* 的变音删去而被改正为 *zuernii*，即订正为 *E. zuernii* (Rivosta, 1878) Martin 1909。正确的汉名应相应译为祖氏艾美球虫。

参 考 文 献

- [1] 李明忠，畜牧与兽医，1955，5，202—203。
- [2] 李一周，中国兽医杂志，1981，10，17—18。
- [3] Levine, N. D. and Ivens, V., *The Coccidian Parasites (Protozoa, Sporozoa) of Ruminant*, University of Illinois Press, 1970.
- [4] Parker, R., *J. Parasitol.*, 67(1981), 5, 724—725.
- [5] Hammond, D. M., and Long, P.L. (eds.), *The Coccidia*. Baltimore, University Part Press, 1973, 265—266.
- [6] N.R.斯托尔等编，国际动物命名法规，科学出版社。

A Critical Study of the Oocysts of Three Important Species of *Eimeria* in Buffaloes of Guangxi Province

Xu Lisheng Wang Aijun Li Yizhou

Abstract

The present paper reports 3 important species of *Eimeria* occurring in the buffaloes of Guangxi Province with descriptions of their oocysts. They are *Eimeria bareillyi* Gill, Chhabra and Lall, 1963, *E. subspherica* Cristensen, 1941 and *E. ellipsoidalis* Becker and Frye, 1929. Previously Li Yizhou (1981) reported two species, namely *E. bukidnonensis* and *E. zürni* from the same locality, but evidently they are mis-identified. *E. bukidnonensis* should be *E. bareillyi* and *E. zürni* should be *E. subspherica*.